Особенности длительного стоматологического лечения в условиях экономического кризиса в России

Сергей Цукор, стоматолог-ортопед,
главный врач Семейного стоматологического центра «Диал-Дент»,
г. Москва

На примере клинического случая, решенного в Семейном стоматологическом центре «Диал-Дент», реализация комплексного лечебного плана которого пришлась на 2013–2016 годы, мы покажем тактику действий клиники в форс-мажорных экономических ситуациях.

Ни для кого не секрет, что некоторые случаи в стоматологии быстро решить невозможно. Есть ситуации, требующие последовательного выполнения плана лечебных процедур в течение длительного времени. Особенно часто так бывает, если необходимо сначала исправить прикус, а затем провести имплантацию и протезирование. Лечение таких достаточно часто встречающихся случаев может занимать 1,5 года и более!

Ключевой момент перед началом лечения — составление плана лечебных мероприятий. Он описывает все этапы терапии, определяет интервалы между ними, альтернативные пути при возникновении возможных осложнений, а также включает имена конкретных врачей, отвечающих за тот или иной этап.

После утверждения плана лечения составляют смету. В условиях экономической стабильности вопросов обычно не возникает, пациент всегда на 99% знает, сколько и когда ему придется платить по ходу выполнения этапов лечебного плана. А также пациенту известна окончательная сумма за все лечение.

Но в условиях экономической нестабильности вся схема рушится! Последний эпизод пришелся на конец 2014 года, когда произошло резкое ослабление российского рубля по отношению к иностранным валютам и разразился очередной валютный кризис.

При изменении экономической ситуации и из-за резкого роста курса валют возникает много проблем, мешающих четкому выполнению уже утвержденного плана лечения: увеличиваются стоимости расходных материалов, начинаются перебои с их поставками, непредсказуемо меняется стоимость услуг сторонних организаций (например, зуботехнических лабораторий и т.д.).

Но самое главное, возникает ситуация, когда медицинская организация не может удержать стоимость лечения на обещанном и согласованном с пациентом уровне, вынуждена принимать крайне нежелательные и малоприятные меры, обсуждать с пациентом пути преодоления сложной экономической ситуации.

Первичное обращение (январь 2013 г.)

Женщина 46 лет обратилась в «Диал-Дент» с целью протезирования. Вид передних зубов не устраивал пациентку по эстетическим соображениям. Из-за от-

сутствия множества зубов у нее наблюдались проблемы с жеванием. Также она жаловалась на дефекты речи: пациентке трудно было произносить некоторые слова, она утомлялась при длительных разговорах.

При комплексном обследовании врачи выяснили, что из-за отсутствия своевременного лечения у женщины произошла серьезная деформация прикуса. В такой ситуации сразу протезировать невозможно, сначала нужно было нормализовать прикус и позицию нижней челюсти относительно черепа, так как в результате неравномерной потери зубов челюсть сместилась, сдавив височно-нижнечелюстные суставы и вызвав их дисфункцию.

После нескольких диагностических визитов пациентки в центр «Диал-Дент» для проведения рентгеновских обследований и консультаций со всеми участниками процесса врачи поставили диагноз и выработали комплексный план лечения.

После плана медицинских мероприятий была рассчитана полная смета, расписан график платежей, согласующийся с медицинскими этапами, и названы сроки лечения.

Рассчитанная стоимость всего лечения должна была составить около 1,5 млн рублей. Временные расчеты показывали, что реализация всего плана лечебных мероприятий составит примерно 2 года.

Давайте последовательно рассмотрим этапы лечения.

1. Подготовка к исправлению прикуса. Санация полости рта (февраль 2013 г. — ноябрь 2013 г.).

Для этого необходимо:

- почистить зубы от камней и налета;
- удалить несколько зубов, не подлежащих восстановлению;
- установить несколько пломб и пролечить каналы в некоторых зубах;
- установить ортодонтические коронки на некоторые зубы и 2 керамические вкладки.

Зубы лечили с применением стоматологического микроскопа. При работе зубного техника использовали зуботехнический микроскоп.

На рис. 3 показана ситуация после санации полости рта, перед фиксацией брекетов. Для наглядности фото до лечения и результат санации размещены рядом.

Этап выполнен своевременно, оплата полностью соответствует смете.

2. Ортодонтическое лечение (декабрь 2013 г. — апрель 2016 г.).

Принципиальный момент ортодонтического лечения в этой ситуации — выравнивание зубных рядов без финализации. Нужно было нормализовать торк, ротацию и ангуляцию зубов, так как после ортодонтического лечения предполагались настройка прикуса и объемное протезирование.

Для этой ситуации была выбрана брекет-система Incognito. Это типичный выбор взрослых пациентов, не желающих, чтобы их лечение было заметно окружающим.

На этапе ортодонтической диагностики пациентка посетила логопеда «Диал-Дент» Т.Б. Цукор. Цель консультации — зафиксировать речевой статус пациентки до лечения.

Женщина опасалась, что брекеты и стоматологическое лечение в целом могут ухудшить ее возможность говорить. Если пациент обращает внимание врача на свои опасения, связанные с ухудшением речи, нельзя отмахиваться от этого или брать ситуацию на себя. В дальнейшем это может привести к конфликту, когда пациент сочтет, что на проблемы с речью повлияло ортодонтическое лечение.

Наш метод — консультация логопеда до лечения. Логопед фиксирует все речевые привычки пациента. Очень часто проблемы с речью в процессе стоматологического лечения появляются не из-за лечения как такового, а проявляются в силу акцентирования внимания пациента на работе своего речевого аппарата. Пациент и до лечения может иметь дефекты речи. Чтобы в процессе лечения пациент не предъявлял врачу нарушение или ухудшение дикции как только что появившуюся проблему, лучше включать консультацию логопеда в диагностику.

Рис. 1. Стоматолог-терапевт Е.Ю. Назаренко. Лечение зубов с помощью микроскопа

Рис. 2. Зубной техник Д.В. Волк. Выполнение зуботехнических работ с помощью микроскопа

Рис. 3

В то же время ортодонтическое лечение (особенно лингвальные брекеты) и еще некоторые виды протезирования действительно могут отрицательно сказываться на дикции.

В этом случае логопедическая поддержка помогает пациенту быстрее справиться с проблемами дикции. К тому же логопед объясняет пациенту основы работы речевого аппарата и его взаимодействие со стоматологической аппаратурой, при необходимости оказывает психологическую помощь, назначает артикуляционную гимнастику, выполняет массаж языка и т.п.

В данном случае понадобились 3 визита к логопеду: до лечения, во время адаптации к брекетам и после протезирования.

Этап выполнен своевременно, оплата полностью соответствует смете.

3. Имплантация, настройка позиции нижней челюсти и протезирование (июнь 2015 г. — январь 2017 г.). Некоторые части этого этапа были выполнены на последних месяцах ортодонтического лечения.

Именно этап имплантации и протезирования пришелся на кризисные годы. Экономическая ситуация привела к тому, что ранее согласованные финансовые договоренности о стоимости этого этапа трудно было выполнить. За ними тянулись изменения сроков и графика платежей.

После исправления прикуса и выравнивания зубов врачи приступили к имплантации. Теперь мы четко понимали, как должны стоять импланты, так как ортодонтическое лечение устранило диспозиции многих зубов. Первичную хирургическую санацию мы провели до ортодонтии, так что сейчас ничего не мешало одномоментно установить 7 зубных имплантов Astra Tech с синус-лифтингом справа. Операция продолжалась около 5 ч и была выполнена под седацией.

Через несколько недель мы установили временные абатменты и надели на импланты временные коронки. На некоторые зубы пациентки врачи установили пластмассовые несъемные временные накладки. Временные коронки на имплантах и накладки выполняли роль несъемного ортотика.

Цель ортотика — коррекция позиции нижней челюсти относительно черепа. Необходимо было сбалансировать работу височно-нижнечелюстных суставов и мышц. Перестройка работы жевательного органа подошла к завершающей стадии стабилизации.

На этом этапе и ранее на этапах ортодонтического лечения наши остеопаты, работая с мышцами и связочным аппаратом пациентки, помогали их адаптации.

При настройке прикуса и для диагностики мы применяем миограф K7 и нейромышечный стимулятор J5 (действующий через кожу) американской фирмы «Myotronics». Это оборудование позволяет визуализировать значительные улучшения в работе жевательного органа после лечения.

Рис. 4. Логопед «Диал-Дент» Т.Б. Цукор работает с пациентом

Рис. 5. Несъемный ортодонтический аппарат не заметен окружающим

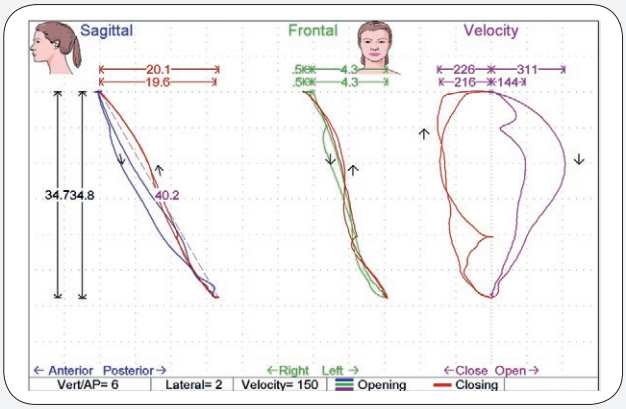

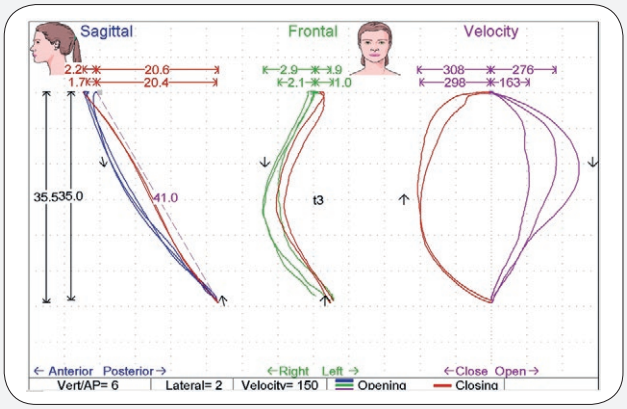

До лечения (скан 2 от 26.04.2013): дисфункция ВНЧС: дефлексия нижней челюсти влево на 4,3 мм, ротация шейных позвонков С4–С7, щелчок в начальной стадии открывания и закрывания рта, блок в области ВНЧС слева.

В процессе лечения, перед протезированием (скан 2 от 21.04.2015): проявления дисфункции значительно снижены: ротация С4–С7 устранена, девиация нижней челюсти вправо на 2,9 мм с возвращением на траекторию, щелчков в ВНЧС нет.

РЕЗУЛЬТАТЫ ЛЕЧЕНИЯ

ДО — Верхняя челюсть — ПОСЛЕ

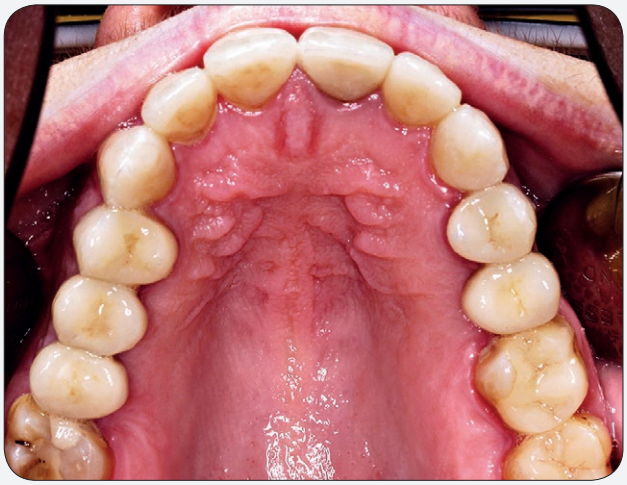

Нижняя челюсть

РЕЗУЛЬТАТЫ ЛЕЧЕНИЯ

ДО | Справа прикус | ПОСЛЕ

Справа открытый рот

Слева прикус

Слева открытый рот

Спереди прикус

РЕЗУЛЬТАТЫ ЛЕЧЕНИЯ

ДО

ПОСЛЕ

Снимок до

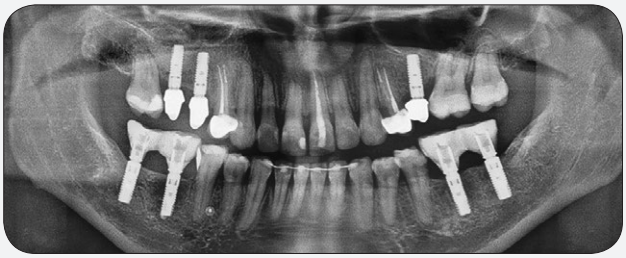

Снимок перед окончательным протезированием с временными реставрациями.

Участники процесса лечения и тайм-менеджмент

Цукор С.В. — главный врач, стоматолог-ортопед. Функции: планирование всего лечения, составление сметы, контроль прохождения всех этапов, выполнение врачебных этапов протезирования перед ортодонтией и финишного протезирования.

Волк Д.В. — зубной техник. Функции: выполнение зуботехнических этапов протезирования (22 визита).

Якименко И.И. — стоматолог-хирург. Функции: удаление зубов в рамках подготовки к ортодонтии (1 визит).

Назаренко Е.Ю. — стоматолог-терапевт, эндодонтист. Функции: лечение зубов с помощью микроскопа (4 визита).

Горнов С.В. — психолог. Функции: психологическая диагностика перед ортодонтическим лечением (1 визит).

Большова О.И. — ортодонт. Функции: консультация пациентки по поводу исправления прикуса капами. Если бы пациентка выбрала капы, она бы продолжила лечение у О.И. Большовой. Но так как пациентка выбрала лингвальные брекеты Incognito, она перешла к другому ортодонту — эксперту по лингвальным беретам (2 визита).

Селектор О.Н. — ортодонт. Функции: проведение ортодонтической диагностики. Начало лечения. По причине декретного отпуска О.Н. Селектор пациентка перешла к другому ортодонту «Диал-Дент» (15 визитов).

Слепцова М.П. — ортодонт. Функции: завершение ортодонтического лечения (14 визитов).

Цукор Т.Б. — логопед. Функции: диагностика перед началом лечения для фиксации речевого статуса пациента, контроль речевой адаптации к лингвальным брекетам, винирам и коронкам (3 визита).

Попов А.И. — остеопат. Функции: участие на этапах ортодонтического лечения и в адаптации к перемещению нижней челюсти (6 визитов).

Ан Т.З. — остеопат. Функции: участие на этапах ортодонтического лечения и в адаптации к перемещению нижней челюсти (2 визита).

Галеев А.В. — стоматолог-ортопед, нейромышечный стоматолог. Функции: перестройка прикуса после проведения ортодонтического лечения, изготовление ортотика, контроль адаптации (21 визит).

Алавердов В.П. — хирург-стоматолог, имплантолог. Функции: установка зубных имплантов (11 визитов).

Смирнова Е.П. — гигиенист. Функции: проведение гигиенических мероприятий на этапах ортодонтического лечения (4 визита).

Кондратьева Т.И. — гигиенист. Функции: проведение гигиенических мероприятий на этапах ортодонтического лечения (1 визит).

Всего — 108 визитов, 125,5 ч. Средняя длительность визита — 1 ч. Средняя стоимость часа — около 14 000 рублей.

Планы и реалии

Расчетная продолжительность лечения — 2 года, по факту — 4 года. В середине лечения, которое пришлось на пик кризиса, из-за финансовых причин по просьбе пациентки мы стали удлинять промежутки между визитами.

Плановая стоимость лечения — 1 494 600 руб., по факту — 1 796 400 руб. Увеличение стоимости, связанное с изменением стоимости расходных материалов, мы компенсировали пациентке рассрочкой платежей.

Выводы

В условиях неблагоприятной экономической ситуации у меня как у главного врача клиники возникают определенные сложности, связанные с необходимостью урегулировать с пациентами новые экономические условия, устраивающие обе стороны.

При этом мы как медицинская организация должны сделать все от нас зависящее, чтобы смягчить неблагоприятные экономические факторы, воздействующие на все общество в целом и на пациентов в частности.

Если есть пациенты, находящиеся в процессе длительного лечения, середина которого пришлась на экономический кризис, как в случае, представленном в статье, перед стоматологом разворачивается несколько путей дальнейших действий:

1. Резко увеличить стоимость лечения, четко и молниеносно привязав его к курсу валют.

2. Немного увеличить прейскурант или поднять стоимость некоторых ключевых позиций, например, стоимость имплантации зубов, не привязывая его напрямую к курсу валют. Увеличение имеет цель перекрыть растущую стоимость расходных материалов импортного производства.

3. Вообще не увеличивать прайс для пациентов, с которыми уже была согласована стоимость лечения. Разумеется, это касается только пациентов, уже находящихся в процессе лечения. Такой вариант должен быть тщательно просчитан; к тому же он несет в себе два аспекта.

Первый — медицинский. Если пациент прервет сложное лечение в середине пути (или продолжит его в другой клинике, более выгодной по ценам), это может привести к осложнениям, не желательным для медицинской организации.

Второй аспект — маркетинговый. Обдуманно сохранив старые цены для конкретного клиента, мы можем продемонстрировать ему свою лояльность и готовность идти на компромисс.

В конечном счете это работает на наше сарафанное радио.

4. Можно пойти на рассрочку платежей.

В нашей ситуации мы применили комбинацию возможных методов: увеличили прайс-лист на имплантацию (самая валютозависимая часть лечения), совсем не увеличили прайс-лист на протезирование и пошли на рассрочку платежей.

В связи со сложной экономической ситуацией мотивация пациента на продолжение затратного лечения сильно снизилась. Потребовались некоторые усилия, чтобы убедить пациентку не прерывать лечение и все-таки довести до конца имплантацию и протезирование.

В ход шли как медицинские, так и экономические аргументы. От лечащего врача, от администрации клиники да и от всего контактирующего с пациентом персонала (администраторы, ассистенты) требуется целенаправленная, четко осознаваемая работа на повышение мотивации пациентки для завершения начатого лечения! Все решалось методом переговоров.

Главный врач (или другое лицо), отвечающее за ситуацию, должен иметь схему возможных вариантов выхода из сложной ситуации и продумать предельные суммы (сроки) уступок.

После этого важно услышать мнение пациента. К каким изменениям он (она) готов, а с какими ни в коей мере не может согласиться.

После понимания позиции пациента не составляет труда добиться решения, устаивающего обе стороны и не нарушающего качество медицинской помощи. Пациент в таких ситуациях сам ничего не требует и не выдвигает к врачам никаких просьб. И это логично. Пациент ждет, что клиника несмотря ни на что выполнит свои обязательства, поэтому при изменении экономической ситуации в стране или в мире инициатива сесть за стол переговоров идет от клиники. Это неприятно, но, к сожалению, возникающие вопросы должны обсуждаться.

В кризисные периоды от организации требуются гибкость и экономический запас прочности, от пациента — лояльность и кредит доверия своей клинике.

В период экономического кризиса 2014 года пришло понимание, что более стабильны клиники со средним и высоким ценовым уровнем. Клиники низкого ценового диапазона и, соответственно, их пациенты находятся в более тяжелых условиях, так как малейшее колебание рынка валют может привести к экономическому краху организации.